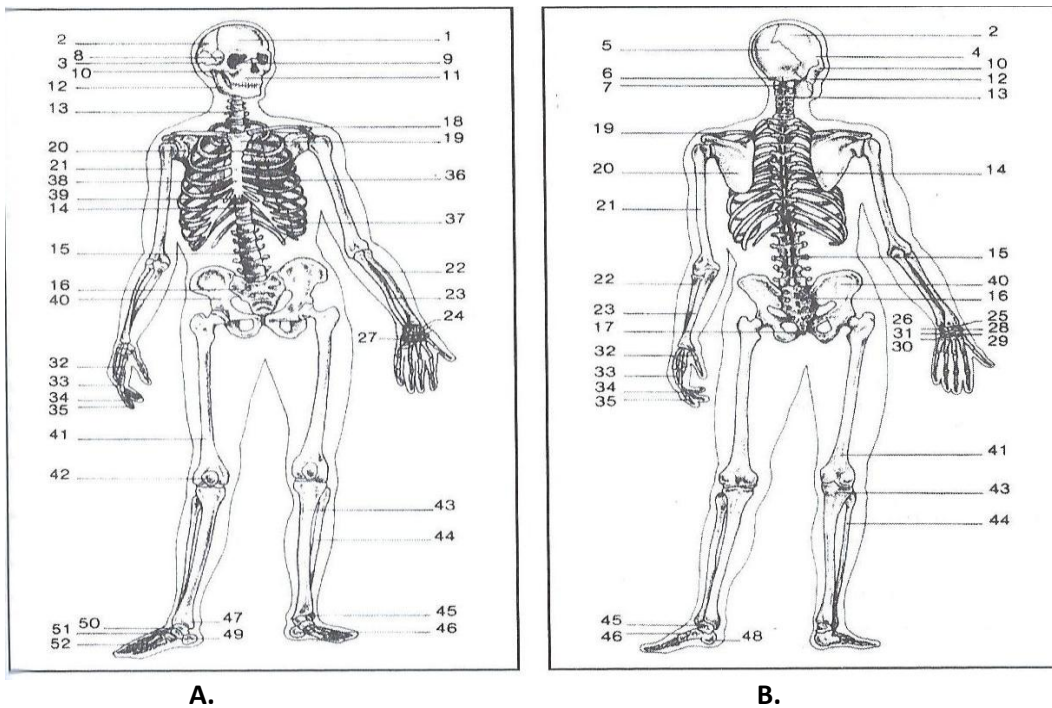


LA MORPHOLOGIE ET ORGANISATION DU CORPS HUMAIN

I- Généralité :

A- Observation de l'homme :

Le corps humain comprend trois parties : la **tête**, le **tronc** et les **membres**.



1- Le Corps humain vue antérieure :

1. frontal ; 2. Temporale ; 3. Orbitaire ; 4. Labiale ; 5. Mentonnière ; 6. Sus-claviculaire ; 7. Sous-Claviculaire ; 8. Deltoïdienne ; 9. Pectorale ; 10. Sternale ; 11. Brachiale antérieure ; 12. Cubitale antérieure ; 13. Omphalique ; 14. Antérieure de l'avant-bras ; 15. Inguinale ; 16. Carpienne antérieure ; 17. Digitale antérieure de la main ; 18. Antérieure de la cuisse ; 19. Crurale antérieure ; 20. Antérieure de la jambe ; 21. Tarsienne antérieure ; 22. Métatarsienne antérieure ; 23. Digital du pied.

2- Le Corps humain vue postérieure :

1. Pariétale ; 2. Occipitale ; 3.cervicale ; 4. Scapulaire ; 5. Axillaire ; 6. Dorsale ; 7. Brachiale

Postérieure ; 8. Lombaire ; 9. Cubitale postérieure; 10. Postérieure de l'avant-bras ; 11. Dorsale de la main; 12. Fessière ; 13. Du dos de la main ; 14. De la cuisse postérieure ; 15. Crurale postérieure ; 16. Postérieure de la jambe ; 17. Achilléenne ; 18. Métatarsienne ; 19. Calcanéenne.

La dissection d'un corps montre que : la peau est recouverte plus ou moins de poils, la chair est formée de muscles (muscles peauciers, muscles squelettiques, etc.), les os constituent la charpente du corps ou squelette.

B- Observation d'un mammifère :

